

UDC: 616.12-008.6-053.2

CHARACTERISTICS OF SYSTEMIC AND CARDIAC MANIFESTATIONS OF MITRAL VALVE PROLAPSE IN CHILDREN*Efimenko O.V.**Khaydarova L.R.**Andijan State Medical Institute*

Summary: An analysis of modern data on the prevalence and causes of the formation of mitral valve prolapse in children is carried out. Cardiac and extracardial manifestations of mitral valve prolapse are described. The results of electrocardiographic and echocardiographic examination of children are presented. The most frequent phenotypic manifestations of connective tissue dysplasia in children with mitral valve prolapse were identified.

Key words: mitral valve prolapse, electrocardiographic and echocardiographic examination, connective tissue dysplasia, cardiac and extracardial manifestations, mitral regurgitation, myxomatous degeneration.

ХАРАКТЕРИСТИКА СИСТЕМНЫХ И СЕРДЕЧНЫХ ПРОЯВЛЕНИЙ ПРОЛАПСА МИТРАЛЬНОГО КЛАПАНА У ДЕТЕЙ

Резюме. Проведён анализ современных данных о распространённости и причинах формирования ПМК у детей. Изложены кардиальные и экстракардиальные проявления пролапса митрального клапана. Представлены результаты электрокардиографического и эхокардиографического обследования детей. Выделены наиболее частые фенотипические проявления соединительнотканной дисплазии у детей с ПМК.

Ключевые слова: пролапс митрального клапана, дисплазия соединительной ткани, электрокардиография, эхокардиография, миксаматозная дегенерация, митральная регургитация.

Актуальность. Пролапс митрального клапана (ПМК) — представляет собой актуальную медицинскую и социальную проблему, считаясь едва ли не самой частой амбулаторной патологией сердца. Вопросы о распространённости ПМК всё ещё остаются до конца не уточнёнными, в том числе среди детей и подростков. Распространённость этой патологии по данным современных исследований, согласно Framingham Heart Study, составляет 2,4% и не зависит от пола и возраста [1,4].

К сожалению, до настоящего времени отсутствуют чёткие общепринятые критерии диагностики ПМК. Однако, в повседневной практике под пролапсом митрального клапана считают прогибание одной или обеих створок в полость левого предсердия во время систолы, независимо от этиологии данного заболевания [6,7].

В литературе существует много теорий, объясняющих происхождение пролапса митрального клапана, однако единого мнения среди исследователей нет. Одни исследователи подчёркивают роль физиологической нагрузки в развитии ПМК. Другие — считают ПМК патологией, развивающейся вследствие диспропорций между размерами митрального клапана и левого желудочка [2,4]. Большое разнообразие вегетососудистых нарушений при ПМК, изменение степени пролабирования створок и даже его исчезновение со временем указывают в пользу теории функциональных расстройств работы клапана [3,4]. Существуют также данные о том, что ПМК обусловлен слабостью соединительнотканых структур и микоматозными изменениями клапанного аппарата сердца, вследствие генетических нарушений, а именно, в результате мутации гена филамина А (FLNA) и гена DCHS1, ответственных за развитие ПМК. Многие авторы в качестве основной причины развития ПМК указывают на нарушение обмена микроэлементов, и в первую очередь, это связано с дефицитом магния, недостаток которого снижает способность фибробластов продуцировать коллаген [6,7].

Таким образом, ПМК - это результат комбинаций генетических и приобретённых нарушений, ведущих к дисплазии соединительной ткани, приводящих к удлинению створок, их утолщению и дегенерации [2,6].

ПМК - это патология, к которой не все врачи относятся однозначно, так как до сих пор остаются спорными вопросы оценки его клинической значимости. Изолированный ПМК не является тяжёлой патологией сердца, однако, в случаях миксоматозной дегенерации створок митрального клапана, нередко развиваются тяжёлые кардиальные нарушения: сердечная недостаточность, нарушения ритма и проводимости и даже случаи внезапной смерти [3,4,5].

Кардиальные симптомы, связанные с соединительнотканной дисплазией митрального клапана, очень часто сочетаются с экстракардиальными проявлениями, а именно, с эпизодами артериальной гипотензии, обмороками, длительной слабостью, обусловленные нарушением вегетативной нервной системы. Поскольку дефект соединительной ткани является генерализованным, у детей с ПМК определяются и симптомы дисплазии соединительной ткани со стороны опорно-двигательного аппарата, кожи, глаз и т.д., проявляющиеся как совокупность фенотипических признаков организма [1,3,8].

Приведённые литературные данные указывают на тот факт, что ПМК у детей является системной аномалией, требующей дальнейшего изучения для уточнения характера течения болезни, прогнозирования возможных осложнений и разработки тактики ведения детей в условиях поликлиники.

В связи с этим, нами была поставлена **цель**: изучить характер кардиальных и экстракардиальных проявлений ПМК у детей.

Материалы и методы.

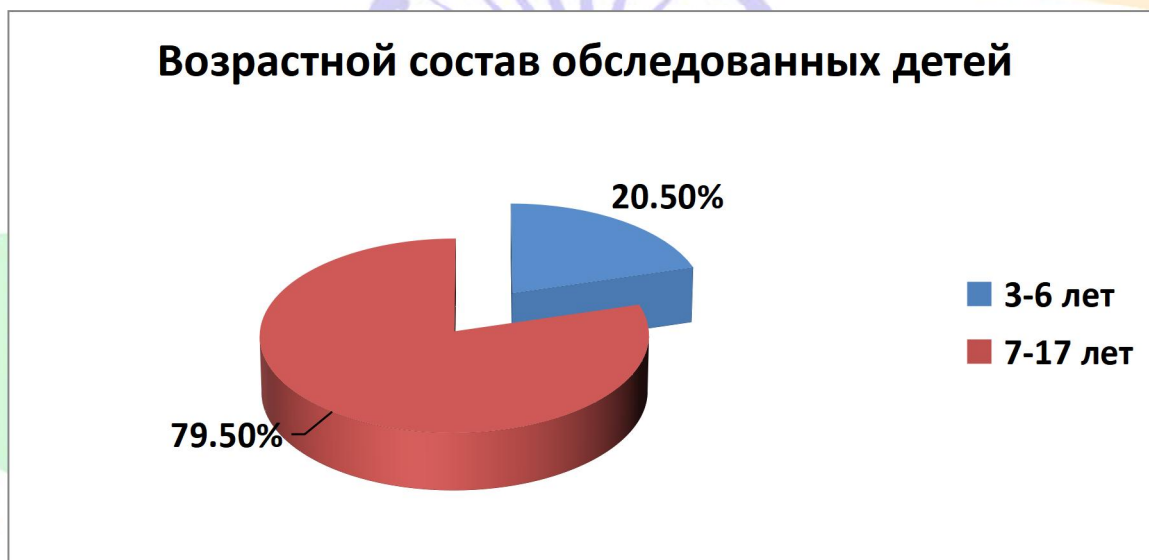
Работа выполнена на базе Областного детского многопрофильного медицинского центра г. Андижана. Под наблюдением находилось 44 ребёнка с верифицированным диагнозом пролапс митрального клапана. Диагноз ПМК установлен после комплексного клинического, инструментального и лабораторного обследования. В комплекс обязательных

инструментальных исследований входили: ЭКГ (в 12 общепринятых отведениях для выявления различных нарушений ритма и проводимости, наличия гипертрофии камер сердца); ЭхоКГ обследование проводилось в 2Д режиме, доплеровском и цветном М-режиме. ПМК диагностировался при максимальном систолическом смещении створок митрального клапана за линию кольца митрального клапана более, чем на 2 мм. Измерение толщины створок проводилось в диастолу в их средней части, утолщение более 5 мм свидетельствовало их миксаматозной дегенерации. Длина створок также определялась в диастолу от точки прикрепления к кольцу митрального клапана до свободного края. Степень митральной регургитации оценивалась визуально по площади струи крови.

Диагноз ПМК устанавливали при сочетании двух главных признаков: аускультации и ЭхоКГ. Наличие признаков диспластического развития соединительнотканых структур оценивался по анамнезу, особенностям конституции, строению скелета, черепа, грудной клетки, состоянию кожных покровов и мобильности суставов.

Результаты и обсуждение.

Обследовано 44 ребёнка в возрастном диапазоне 3-17 лет.



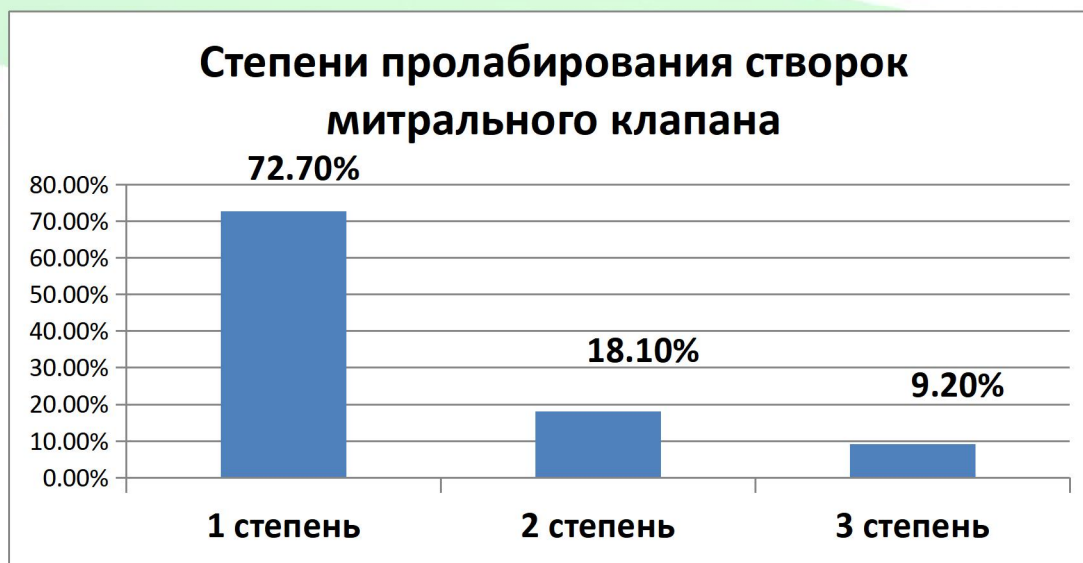Наибольшую группу составили дети школьного возраста (7-17 лет) . По половому признаку преобладали девочки – 68,1%. Из особенностей перинатального анамнеза нами установлено, что 86,3% детей рождены от патологически протекавшей беременности и родов. Большое значение в перинатальном анамнезе обследованных детей имели пренатальные неблагоприятные факторы, среди которых следует выделить токсикозы беременности (94,7%), угроза выкидыша (68,4%), анемия у матери (100%). Из интранатальных факторов риска с наиболее частотой встречались асфиксия плода и новорождённого (63,1%) и нарушение родового акта по длительности (47,3%). По анализу соматического статуса 25% детей отнесены в группу ЧБД по острым респираторным заболеваниям.

Рассматривая наиболее характерные и часто встречающиеся симптомы у обследуемых детей с ПМК, нами выделены как кардиальные симптомы, так и экстракардиальные проявления соединительнотканной дисплазии.

Кардиальные симптомы встречались у всех детей с ПМК. Ведущими по частоте выявления были кардиалгия, сердцебиение, одышка, чувство нехватки воздуха. Жалобы на боли в области сердца предъявляли дети школьного возраста 12-17 лет (29,5%). Боли кратковременные, носили колющий характер. При анализе факторов, провоцирующих болевой синдром в области сердца выделены такие причины как стрессовые ситуации (31,1%) и переутомление в школе (38,9%). У 30% детей кардиалгии возникали спонтанно. Появление одышки (78,2%) и сердцебиения (66,6%) дети с ПМК связывали с физической нагрузкой, а такие жалобы как необходимость периодически делать глубокие вдохи, чувство нехватки воздуха, неудовлетворённость вдохом встречалась у 77,2% из числа всех обследованных детей с ПМК. У всех детей выявлен характерный аускультативный феномен.

Всем детям проведено ЭКГ исследование в 12 общепринятых отведениях. Анализируя результаты ЭКГ - у 91% детей обнаружены различные нарушения ритма и проводимости. Наиболее часто диагностирована синусовая тахикардия (47,5%), реже синусовая брадикардия (10%). При анализе дистальной части желудочкового комплекса у детей с ПМК выявлены нарушения реполяризации. Наджелудочковые экстрасистолы встречались у 7 детей (17,5%). Нарушения проведения сердечного импульса в наших исследованиях представлены неполной блокадой правой ножки пучка Гиса (15%) и атриовентрикулярной диссоциацией (2 детей).

Пролабирование митрального клапана у всех обследованных детей определялось на основании типичных эхокардиографических признаков – наличия провисания створок митрального клапана в полость левого предсердия более чем на 2 мм. По мере выраженности прогибания створок митрального клапана максимальную группу составили дети с первой степенью пролабирования.



По времени возникновения 91% детей с ранним пролабированием передней створки митрального клапана; у остальных детей – отмечалось раннее пролабирование, но обеих створок митрального клапана. У двух детей 7 и 13 лет обнаружено утолщение передней створки митрального клапана до 5 мм, что нами расценено, как их миксоматозная дегенерация.

Наряду с исследованием структурных особенностей митрального клапана у детей с ПМК, нами проведена оценка митральной регургитации. Митральная регургитация была выявлена у всех обследованных нами детей с ПМК, независимо от степени пролабирования створок.

Из 32 детей с I степенью пролабирование створок у 18,7% - установлена I степень регургитации, у 81,3% - II степень регургитации. У 8 детей со II степенью пролабирования - 87,5% детей со II степенью митральной регургитации и 12,5% детей с III степенью митральной регургитации. Среди детей с III степенью пролабирования створок II и III степень митральной регургитации встречалась с одинаковой частотой.

Весьма характерным в клинической картине детей с ПМК явились симптомы вегетативной дистонии представленные головной болью (16,1%) разной интенсивности и локализуемой преимущественно в области висков; склонностью к тахикардии (47,7%); повышенной потливостью (42,3% и гипергидрозом ладоней (26,9%).

Результаты физикального обследования детей с ПМК показали высокую частоту различных фенотипических признаков дисплазии соединительной ткани. Ведущим фенотипическим проявлением дисплазии соединительной ткани в наших исследованиях явился синдром гипермобильности суставов (СГС). Наиболее часто СГС встречался среди детей с I степенью. Индекс гипермобильности суставов варьировал от 4 до 6 баллов. Жалобы на боли в суставах предъявляли 1/3 детей, при этом клинические признаки артрита отсутствовали.

Вторым по частоте фенотипическим проявлением дисплазии соединительной ткани явился астенический тип конституции, который также преобладал у детей с I степенью ПМК.

Фенотипический признак	1 степень (n=32)	2 степень (n=8)	3 степень (n=4)
Гипермобильность суставов	46,9%	37,5%	25%
Астенический тип конституции	87,5%	75%	50%
Воронкообразная грудная клетка	-	-	25%
Деформация черепа	3,1%		

Сколиоз	-	-	25%
---------	---	---	-----

Из числа редко встречающихся фенотипических проявлений дисплазии соединительной ткани среди всех детей с ПМК, таких как воронкообразная деформацию грудной клетки и сколиоз диагностирован только у детей с 3 степенью ПМК.

Таким образом, использование современных эхокардиографических критериев позволит сделать диагностику ПМК более специфичной. Алгоритм обследования детей с ПМК должен обязательно включать анализ кардиальных, экстракардиальных проявлений и фенотипических признаков дисплазии соединительной ткани. Дети с утолщением створок должны быть отнесены в группу высокого риска, в связи с возможным развитием жизнеугрожающих осложнений. Эти дети должны обследоваться не реже одного раза в год для оценки изменений со стороны сердечнососудистой системы.

Выводы.

1. У детей с пролапсом митрального клапана выявляется полиморфизм клинических проявлений, включающий как сердечные, так и системные (экстракардиальные) признаки, что отражает системный характер дисплазии соединительной ткани.
2. Кардиальные проявления характеризуются преобладанием функциональных нарушений в виде аритмического синдрома.
3. Среди системных проявлений наиболее часто регистрируются признаки соединительнотканной дисплазии: астеническое телосложение, гипермобильность суставов, деформации грудной клетки и позвоночника, что требует комплексного клинического подхода к обследованию пациентов.

Список литературы.

1. Басыргина Е.Н. Синдром дисплазии соединительной ткани у детей // Вопросы современной педиатрии. – 2018. – №1. – С. 129–133.
2. Григорьев К.И., Соловьева А.Л. Пролапс митрального клапана у детей: современные проблемы диагностики и ведения // Медицинская сестра. – 2021. – №23. – С. 19–28.
3. Ефименко О.В., Хайдарова Л.Р. Частота фенотипических проявлений соединительнотканной дисплазии у детей с различной степенью пролапса митрального клапана // Международный журнал научной педиатрии. – 2023. – Т. 2, № 2. – С. 47–50.
4. Клейменов А.В. Пролапс митрального клапана: клинические варианты и современные представления // Лечащий врач. – 2019. – №6. – С. 65–69.

5. Медражевская Я.А., Кулешов А.В., Малик С.Л. Нарушения сердечного ритма у детей с пролапсом митрального клапана // Медицина и фармакология. – 2019. – №6.
6. Тимофеев Е.В., Малев Э.Г., Земцовский Э.В., Реева С.В. Пролапс митрального клапана: малая аномалия сердца или проявление наследственных нарушений соединительной ткани? // *Juvenis Scientia*. – 2022. – Т. 8, № 1. – С. 5–18.
7. Vriza O., Landi I., Abdelkader A.E., et al. Mitral valve prolapse from childhood to adulthood: morphologic characteristics and mitral regurgitation development // *Acta Cardiologica*. – 2025.
8. Beyazal M., Ozgur S., Sayici I.U., Celebi S.K. Assessment of heart rate variability in children with mitral valve prolapse // *Pediatric Cardiology*. – 2025.

